



www.cardiologiaveterinaria.com

BLOQUEO AV COMPLETO EN UN PERRO Y RESOLUCION CON IMPLANTACION DE UN MARCAPASOS

Mucha, C.J. (1); Belerenian, G. (2); Medina Bouquet, O. (3); Hall, P. (4); Troncoso, (5); Colombo, (6); del Del Pozo, G. (7)

- (1) – MV.; MSc. Doctorando por la ULP. Gran Canaria. España.
- (2) – MV. Director del Grupo de Cirugía Cardioraxica de Buenos Aires.
- (3) – MV. Anestesta del Grupo de Cirugía Cardioraxica de Buenos Aires
- (4) - MV. Cirujano del Grupo de Cirugía Cardioraxica de Buenos Aires.
- (5) – Medico hemodinamista del Hospital de Berisso.
- (6) - Medico Director del Hospital de Berisso.
- (7) – Director de Cardiovida S.A. Técnico en Marcapasos.

RESUMEN:

La implantación de marcapasos en medicina veterinaria se trata de un procedimiento poco frecuente en nuestro medio. Con la descripción de este caso, queremos demostrar su real utilidad e indicaciones, como así también el tipo de equipamiento más útil en caninos.

ABSTRACT:

PALABRAS CLAVES:

Marcapasos – perro – bloqueo auriculo ventricular de tercer grado – sincope

KEY WORDS:

Pacemaker – dogs – third degree atrioventricular block – syncope.

INTRODUCCION:

La implantación de marcapasos, cuyo fin es el tratamiento definitivo de bradiarritmias sintomáticas, data en medicina humana de 1930. En el caso de pequeños animales los primeros reportes en caninos son del año 1968, y de 1985 en el caso de felinos. El principio de esta técnica es el de generar por medio de un generador, un impulso eléctrico directamente sobre el corazón y de este modo por la interrelación entre las fibras miocárdicas (sincitio cardíaco) provocar una onda de despolarización cardíaca efectiva y a la frecuencia que determinemos con el marcapasos.

INDICACIONES:

Las indicaciones frecuentes para el uso de un marcapasos en caninos, son todas aquellas bradiarritmias que produzcan sintomatología clínica, y que obviamente no respondan a una terapéutica médica.

Entre las más frecuentes, tenemos:

- Bloqueo Aurículo Ventricular Completo (3er. Grado)
- Bloqueo Aurículo Ventricular de 2do. Grado severo
- Síndrome de seno enfermo.
- Bradicardia sinusal sintomática.
- Paro sinusal excesivo
- Aurícula silente
- Paro atrial persistente

Lo que siempre deberemos tener en cuenta, al encontrar en un paciente alguna de estas arritmias, es determinar que ellas no obedezcan a otras entidades capaces de producirlas, como ser alteraciones metabólicas, endocrinas, electrolíticas, infecciosas, infiltrativas, musculares, etc. En cuyos casos la corrección del problema de base (si es posible) corregirá la bradiarritmia, solucionándose así el problema.

Por ello hacemos notar, que la implantación de un marcapasos no debe basarse solo en un estudio electrocardiográfico, sino en una correcta anamnesis, examen físico, sintomatología presente y exámenes complementarios que sean necesarios.

Sin ninguna duda, la implantación de un marcapasos en un paciente bradiaritmico sintomático tiene como objetivo la desaparición de la sintomatología asociada a la arritmia. Entre los signos más frecuentemente descritos, tenemos:

- Sincope
- Debilidad.
- Intolerancia al ejercicio.
- Letargia.

- Apatía.
- Signos de falla cardiaca congestiva.

La causa más frecuente de estos signos es el bloqueo auriculo ventricular (BAV) completo o de 3er grado, el cual se caracteriza por la interrupción constante de los impulsos auriculares en el nodo auriculo ventricular (NAV), al no poder pasar los impulsos originados en el nódulo sinusal a los ventrículos, este responde con latidos de “escape”, con una frecuencia de entre 30 a 60 escapes por minuto. Así tendremos, una frecuencia y contracción auricular (comandada por el nódulo sinusal) normal, y todos estos impulsos serán bloqueados en el NAV, mientras tanto el ventrículo se contraerá a su propio ritmo (escapes en promedio de 40 por minuto).

Hemodinamicamente, esto hace que las contracciones ventriculares sean de baja calidad y a su vez de baja frecuencia, es por ello que ante determinadas situaciones que exijan un aumento de los requerimientos metabólicos (ej. ejercicio, o por ejemplo ante la administración de atropina) el paciente no pueda tolerarlo (ya que su frecuencia ventricular esta “fija” en 40 por minuto) y se desencadenen los signos anteriormente citados.

Es por ello que en el ECG observaremos las ondas P (despolarizaciones auriculares) a su ritmo, y los QRS (despolarizaciones ventriculares al suyo), pero totalmente asincronicos entre ambos, o sea las ondas P por su lado y los QRS por el suyo.

Descripción del caso:

Se presento a la consulta un canino, macho, boxer de 8 años con antecedentes de sincopes, siendo frecuentes y asociados principalmente a ejercicios y situaciones de estrés, como ser contacto con otros perros, el momento de la comida, llegada de los propietarios.

El estado general era bueno, y presentaba solo una leve distensión abdominal (ascitis). A la auscultación se determino una frecuencia cardiaca muy baja con variación en la intensidad del primer ruido cardiaco. El tiempo de llenado estaba aumentado y el pulso femoral débil.

El estudio electrocardiográfico determino un BAV completo, con una frecuencia ventricular de 40 por minuto. El estudio ecocardiográfico demostró que a pesar de la baja frecuencia, la capacidad contractil miocárdica, o mismo que el tamaño de cámaras y paredes se encontraba en valores normales.

Se realizaron exámenes sanguíneos (de rutina, además de electrolitos y determinación de función tiroidea) no observándose alteraciones en los mismos.

Es por ello, que se le plantea al propietario la opción de la implantación de un marcapasos ya que se trata de la única opción que permitirá eliminar la sintomatología en su mascota, a lo que el propietario accede.

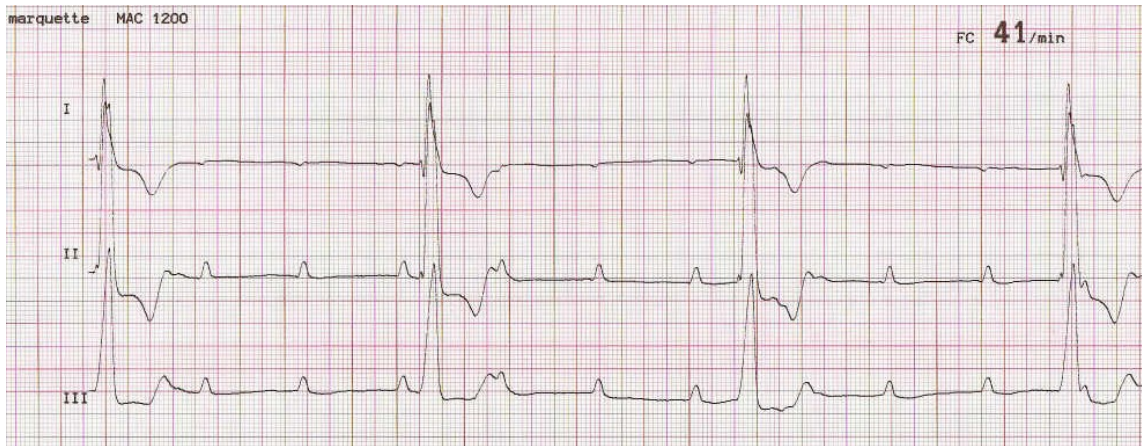


Fig. 1: ECG basal, mostrando un BAV completo con una descarga ventricular de 40/minuto.

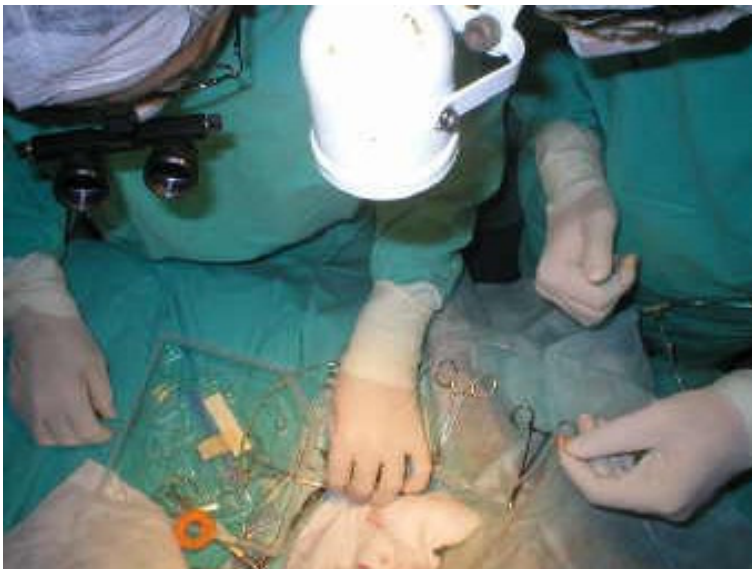TÉCNICA QUIRÚRGICA:

Se realizó una inducción con diazepam y ketamina, y un mantenimiento a baja concentración de halotano. Durante el procedimiento se realizó un monitoreo continuo del paciente, durante la fase de inducción la frecuencia ventricular disminuyó a valores de 28 – 30 por minuto, por lo que se procedió a iniciar un goteo de dopamina lo que rápidamente estabilizó la frecuencia ventricular en 40 por minuto. Se realizó el acceso del paquete vascular en la tabla del cuello, aislándose la yugular para el acceso cardiaco. Se introdujo el electrodo hasta llegar al ventrículo derecho, en ese momento se determinó que el electrodo utilizado (extremo terminal en J, y tres vueltas de fijación activa -screw-in-) no anclaba correctamente en el músculo cardiaco, debido en parte a la conformación del electrodo y sumándose a ello la diferencia anatómica entre ventrículos derechos entre especies (en el hombre presenta una gran cantidad de trabeculas carnosas, mientras que en el perro es casi liso). Debido a esto, se cambió el tipo de electrodo, utilizándose uno recto y de doce vueltas de fijación activa, el cual si pudo ser colocado correctamente en el miocardio del paciente. Es interesante describir, que el contacto mecánico del electrodo con el endocardio, puede producir la aparición de taquicardias ventriculares en salvas. Una vez testeado esto, se procedió a regular la frecuencia de descarga y si el corazón captaba bien la nueva señal generada. Una vez obtenida señal y programada la frecuencia, se conectó el electrodo al marcapasos, colocándose este en un bolsillo entre los músculos de la tabla del cuello y finalmente se suturó el acceso al cuello. El marcapasos utilizado fue un Vitatron (modelo Visa-S), implantado en la modalidad VVI (estimula ventrículo,

sensa ventrículo y se inhibe ante la actividad espontánea del corazón) se programo a una frecuencia de descarga de 80 por minuto. Se trato de un procedimiento guiado con un equipo intensificador de imágenes, con un tiempo total de cirugía estimado en 45 minutos.

El post operatorio no presento ningún tipo de complicación, siendo la recuperación excelente. Se realizaron controles electrocardiograficos a la semana, a los 15 días y al mes, manteniéndose el electrodo estable y una frecuencia de descarga de 80 por minuto.

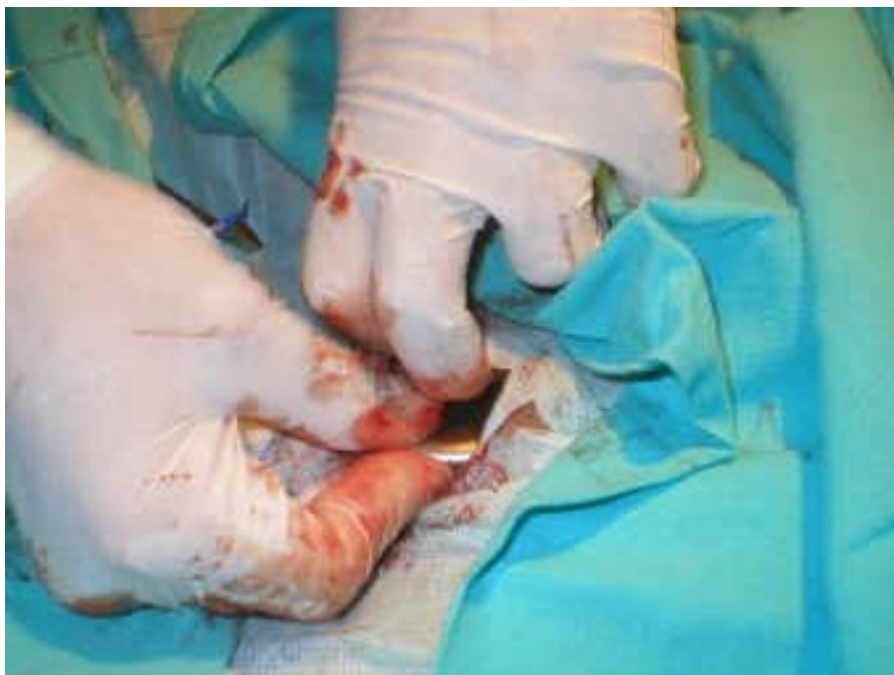A tres meses de la implantación la misma es exitosa, y el paciente presenta una notable mejoría en lo que respecta a signos (nunca mas se desmayo) y aumento su capacidad física y sus deseos de juego.



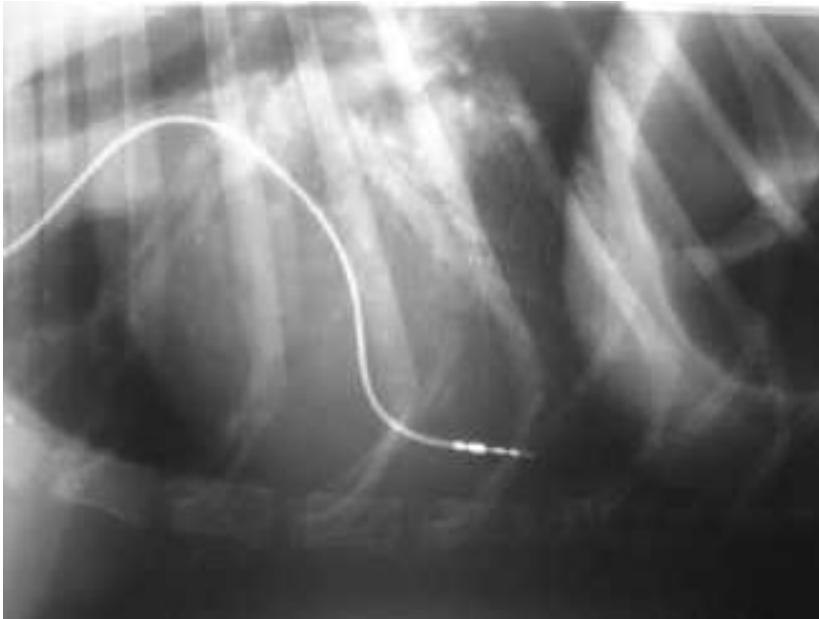Colocación del catéter transvenoso



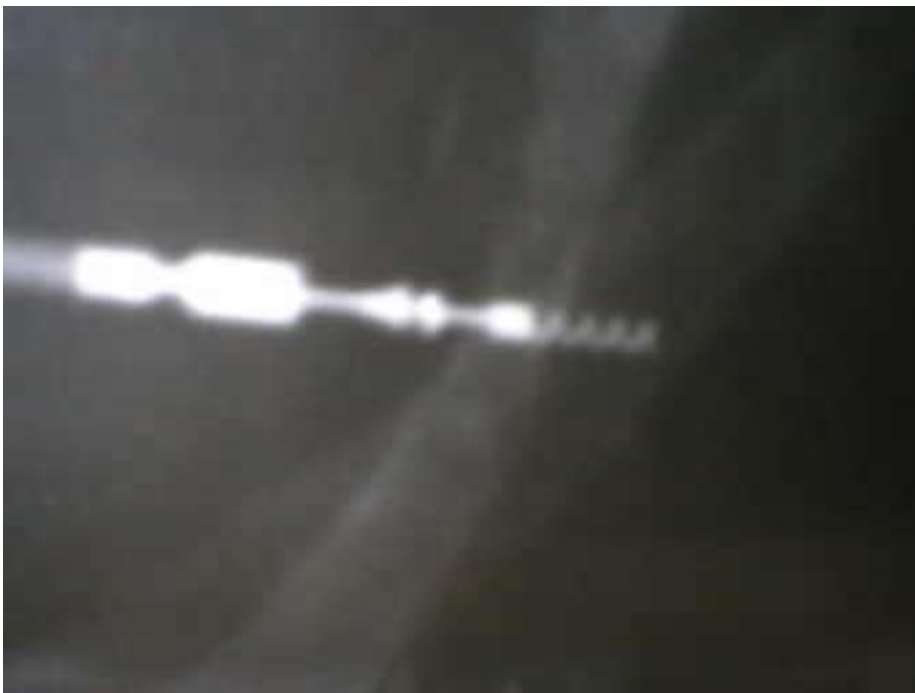Programador del marcapasos y detección del sensado del mismo.



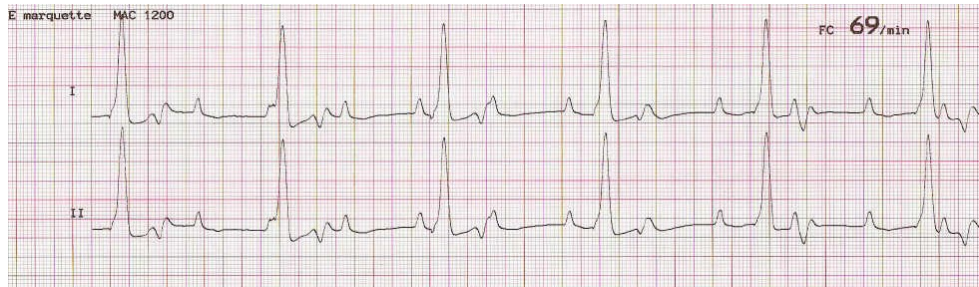Colocación del marcapasos en el bolsillo sub-conjuntival de la tabla del cuello.



Rx LL en la que se observa el catéter y la implantación al ventrículo derecho.



Detalle de la inserción del catéter en el miocardio ventricular.



ECG post implantación del marcapasos, nótese el cambio en la frecuencia cardíaca.

CONCLUSION:

Existían en la Argentina, hasta el momento dos trabajos documentados de implantación de marcapasos en perros sintomáticos hasta el momento. Entre las principales limitaciones de esta técnica tenemos el costo económico de los marcapasos, la falta de equipamiento y personal veterinario en el área de cateterismo cardíaco. Aunque a partir de nuestra experiencia deberíamos agregar la sustancial diferencia en la estructura del ventrículo derecho entre hombre y perro (abundantes trabéculas carnosas en el hombre, contra un ventrículo derecho casi liso en el perro, lo que dificulta el anclaje del electrodo) y el otro factor a tener en cuenta es el tipo de electrodo a utilizar, ya que por cuestiones de bajar los costos han sido utilizados electrodos cuya terminación es en J y de bajas vueltas de fijación activa (de uso humano para atrios) cuando en realidad el tipo de electrodo a utilizar en perros, (a partir de nuestra experiencia y por haber probado varios) son los de tipo recto y de doce vueltas de fijación activa, que permiten un anclaje más sencillo y seguro al músculo cardíaco y evitan uno de las principales inconvenientes post implantación, que es la dislocación del electrodo.

LECTURAS SUGERIDAS:

- Manubens, J.; Jorro, M. Marcapasos: Indicaciones y Técnicas. En: Belerenian, G.; Mucha, C.J.; Camacho, A.A. ***Afecciones Cardiovasculares en Pequeños Animales***. Ed. Intermedica. 2001. Pp. 325 – 336.
- Buoscio, D.A. Cardiac Pacing. En: Abbott, J.A. ***Small Animal Cardiology Secretes***. Ed. Hanley & Belfus. 2000. Pp. 340 – 344.
- Kittleson, M.D.; Kienle. Interventional Antiarrhythmic Therapy. En: ***Small Animal Cardiovascular Medicine***. Ed. Mosby. 1998. Pp. 525 – 539.
- Tilley, L.P. Special Methods for Analysing and treating arrhythmias. En ***Essentials of Canine and Feline Electrocardiography***. 3rd. Ed. Lea & Febiger. 1992. Pp. 289 – 319.

- Barold, S.S.; Zipes, D.P. Cardiac pacemakers and antiarrhythmic devices. En: Braunwald, E. **Heart Disease**. 5th Ed. W.B.Saunders. 1997. Pp. 705 – 741.

This document was created with Win2PDF available at <http://www.win2pdf.com>.
The unregistered version of Win2PDF is for evaluation or non-commercial use only.
This page will not be added after purchasing Win2PDF.